Aus der Kgl. II. gynäkologischen Universitäts-Klinik zu München
(Vorstand: Professor J. A. Amann.)

Ueber einen Fall
von
Endotheliom des Ovariums.

R. UNIV. BIBLIOTHEEK LEIDEN

Inaugural-Dissertation
zur
Erlangung der Doktorwürde
in der gesamten Medizin
verfasst und einer hohen medizinischen Fakultät
der
k, bayr. Ludwig-Maximilians-Universität zu München
vorgelegt von

Günther Hoffmann
Assist.-Arzt d. Res.
aus
Breslau.

München 1917.
RUDOLPH MÜLLER & STEINICKE.

Gedruckt mit Genehmigung der medizinischen Fakultät
der Universität München.

Referent: Herr Professor Dr. J. A. Amann.

Die Endotheliome des Eierstocks haben in neuerer Zeit das Interesse der Pathologen und Gynaekologen in hohem Maße erregt.

Leopold war es, der zuerst im Jahre 1874 eine Eierstocksgeschwulst beschrieb, die er kystomatöses Lymphangiom nannte und die ihm ein Typus zwischen epithelialer und Bindegewebsneubildung zu sein schien.

Bald darauf, im Jahre 1879, wurden von Marchand zwei Fälle von Ovarialgeschwülsten rein endothelialer Herkunft veröffentlicht.

Später wurden dann von vielen Autoren Endotheliome der Ovarien beschrieben, so von Flaischlen, Ackermann, Olshausen, v. Rosthorn, Eckhardt, Amann, Velitz, Pomorski, Müller, Bellati, Pick, Guffroy, Burckhardt, Apelt, Federlin, Schürmann, Lange, Heinricius, Eymer, Herz, Voigt, Rosinsky, Wiedersheim, Ligabue, Kruckenberg, Kraus, F. Di Nardo, Barret u. a.

In seiner Arbeit „Ueber Ovarialsarkome" beschreibt Amann (Arch. f. Gyn. Bd. 46), der schon sehr früh auf die Wichtigkeit der Endotheliome hinwies, fünf von ihm beobachtete Fälle und kommt am Schlusse dieser Arbeit zu folgender Einteilung der Endotheliome nach histologischem Prinzip:

1. Perithelioma.
2. Endothelioma (intra) vaskulare.
3. Endothelioma lymphaticum.

Unterart:
Endothelioma perivaskulare.

Außer dieser von Amann gegebenen Einteilung der Endotheliome, deren sich auch heute noch die meisten Autoren bedienen, finden sich in der Literatur noch verschiedene andere, die ich der Vollständigkeit wegen hier auch anführen möchte.

In seinem Buche „Die Lehre von den Geschwülsten" führt Borst folgende an:

„Waldeyer, der für eine besondere Gruppe der Endotheliome, die durch die Anordnung der Geschwulstzellen um Blutgefäße ausgezeichnet sind, den Namen plexiformes Angiosarkom vorschlug, wurde damit vielfach mißverstanden, d. h. man dehnte, durchaus nicht in Waldeyers Sinne, die Bezeichnung Angiosarkom auf die Endotheliome im allgemeinen

aus; Kolaczeck z. B. bezeichnete als Angiosarkome alle von den endothelialen Elementen der Blut- und Lymphgefäße, ausgehenden, geschwulstmäßigen, zellreichen Neubildungen; die Angiosarkome zerfielen nach dieser Einteilung weiterhin in zwei große Gruppen, in die Hämangiosarkome und in die Lymphangiosarkome, je nachdem das Blut- oder Lymphgefäßsystem den Ausgangspunkt darstellte.

Durch die Aufstellung des Angiosarkoms ist dem Golgischen Endotheliom vielfach Konkurrenz erwachsen, und man hat versucht, die Bezeichnung Endotheliom gänzlich zu verdrängen.

v. Hippel z. B. fordert, den Begriff des Endothelioms ganz fallen zu lassen und nur zwischen Hämangiosarkomen (ausgehend von den Adventitiazellen der Blutgefäße) und zwischen Lymphaangiosarkom (ausgehend von den Endothelien der Saftbahnen zu unterscheiden. Lubarsch trennt zwischen den eigentlichen Endotheliomen als den nicht nachweisbar sarkomatösen Formen, ferner zwischen den Lymphangiosarkomen und drittens den Hämangiosarkomen; letztere zerfallen in eine intra- und in eine perivaskuläre Abart. Auch diese Einteilung möchte ich nicht empfehlen. Ziegler unterscheidet außer den Endotheliomen der Blut- und Lymphgefäße noch die eigentlichen Angiosarkome als Blutgefäßgeschwülste κατ' ἐξοχήν.

Hansemann hat für die Nomenklatur der Geschwülste vorgeschlagen, das histogenetische Prinzip in den Hintergrund zu stellen und nach rein morphologischen Kriterien zu verfahren. Er verwirft die Bezeichnung Endotheliom völlig und schlägt folgende Einteilung der Endotheliomgruppe vor, von der er glaubt, daß sie nicht nur dem praktischen Bedürfnis Rechnung trage, sondern auch die Struktur und Histogenese diese Geschwülste zum Ausdruck bringe:

1. Carcinoma (endotheliale),
2. Sarcoma (endotheliale),
3. Carcinosarcoma (endotheliale),
4. Adenoma (endotheliale),
5. endotheliale Tumoren mit spezifischer Entwicklung des Stromas: Cylindroma, Myxoma, Chondroma, Skirrhus, Mischformen; bei eventuell sicher festzustellender Histogenese ist allen Hauptnamen der Zusatz „endotheliale" zu bewilligen.

Diesem sehr radikalen Vorschlage Hansemanns kann man nicht beistimmen; Lubarsch und der Verfasser haben auf die Verwirrung aufmerksam gemacht, die durch eine solche Aenderung der ganzen Nomenklatur notwendig herbeigeführt werden müsse, und Volkmann hat Recht, wenn er diese Aenderung für keinen Fortschritt hält und bemerkt, daß Namen wie Carcinoma

endotheliale, Adenoma endotheliale eine Contradictio in adjecto enthielten.

Klein hat in einer kurzen Schrift über „Epithel, Endothel und Carcinom" bemerkt, daß Endotheliom, Carcinom und Alveolärsarkom engverwandte Formen seien und daß er es für untunlich halte, einen prinzipiellen Gegensatz zwischen Endotheliom und Carcinom zu machen. In diesem Vorschlage sieht Volkmann mit Recht einen Rückschritt für die Entwicklung der Geschwulstlehre.

Verfasser möchte diesen Bestrebungen gegenüber strenge an dem Namen Endotheliom festhalten. Bis heute ist keine passendere Bezeichnung angegeben worden. Die Endotheliome ohne weiteres alle als Sarkome (Angiosarkome) zu bezeichnen, ist nicht statthaft, umsoweniger, als es nicht nur sarkomähnliche, sondern typisch krebsartige Endotheliome gibt, für welche die Bezeichnung Sarkom absolut nicht paßt. Wir haben in der Einleitung zu diesem Kapitel darzutun versucht, daß die Endothelien eine ganz eigenartige Zellart darstellen, die sowohl gegenüber den Bindegewebszellen, als gegenüber den Epithelien gut zu charakterisieren ist und wir halten es daher für durchaus geboten, auch die Geschwülste, die von dieser besonderen Zellart ausgehen, besonders zu benennen und dadurch von den anderen großen Geschwulstgruppen abzutrennen.. Der Name Endotheliom ist daher nicht nur im allgemeinen sehr passend, sondern er hat auch seine innere Berechtigung. Wir werden ihn in der Folge ausschließlich anwenden, gleichviel, ob eine zu beobachtende endotheliale Geschwulst in ihrem Habitus sich den Krebsen oder Adenomen, den Fibromen oder den Sarkomen nähert; solche Annäherungen können in der Diagnose durch geeignete Epitheta angedeutet werden, z. B. Endothelioma alveolare, tubulare, plexiforme, fasciculare, diffusum, proliferans usw. Gegen die Bezeichnung Angiosarkom haben sich Klebs, Ackermann, Marchand, Eckardt, v. Velits, Dembrowski, v. Rosthorn, Pallauf, Hildebrand und viele andere ausgesprochen.

Die Endotheliome lassen sich je nach ihrem Ausgange von Blut- oder Lymphgefäßendothelien in Hämangioendotheliome und Lymphangioendotheliome einteilen. Die Gruppe der Hämangioendotheliome besitzt noch eine besondere Unterart, die nach unseren bisherigen Kenntnissen den Lymphangioendotheliomen fehlt — nämlich das Peritheliom, eine Geschwulst, die von gewissen, besonders charakterisierten und den Endothelien anatomisch und funktionell wahrscheinlich gleichwertigen Belegzellen ausgeht, welche die Aussenseite der Blutgefäße einnehmen. Die Peritheliome hat man auch perivasculäre Hämangioendotheliome — im Gegensatz zu den intravasculären, eigentlichen Hämangioendothelieomen — genannt, ein Name, der sich nicht empfiehlt.

Eine andere Einteilung gab Ackermann. Er unterscheidet

1. Endothelioma intravasculare, von den Endothelien der Blutgefäße ausgehend;
2. Endothelioma lymphangiomatosum, welches vom Lymphgefäßendothel sich entwickelt, und
3. Endothelioma interfasciculare für die Endotheliome der Saftspalten."

Aus den bisher angeführten Berichten könnte man den Eindruck gewinnen, daß sich die Autoren über das Wesen des Endothelioms und Perithelioms völlig einig seien, indessen zeigen uns gerade in neuester Zeit einige Werke namhafter Forscher, daß sie noch weit davon entfernt sind. So schreibt Oskar Frankl in dem kurzgefaßten Handbuch der gesamten Frauenheilkunde von W. Liepmann, daß das Vorkommen von Eierstockendotheliomen durchaus nicht geleugnet werden soll. Doch ist es zweifellos extrem selten möglich, diese Diagnose einwandfrei zu stellen. Nach Anführung der oben genannten Einteilung der Endotheliome von Borst fährt er fort: „Es handelt sich hier um exquisit angioblastische Geschwülste. Wie schwer aber der Nachweis der angioblastischen Genese im Einzelfalle zu erbringen ist, das braucht hier nicht erst betont zu werden."

Kroemer bemerkt, die Endotheliome nehmen bald die Form alveolärer und drüsiger Carcinome, bald wieder Sarkomform an. Er beschreibt drei verschiedene Typen und zwar:

1) Rosenkranzartige Zellketten, der Faserrichtung des fibrösen Gewebes parallel verlaufend, ein- bis zwei-, auch mehrgliedrig, auf dem Durchschnitt als feinste Röhrchen erkennbar, die innen mit Lymphe oder Blut in geringer Menge gefüllt sind. Die Zellketten kommunizieren miteinander und sind aus kubischen bis zylindrischen epithelähnlichen Elementen, den gewucherten Endothelien zusammengesetzt. Bei den von den Lymphgefäßen aus entstandenen Endotheliomen ziehen sich diese rosenkranz- oder perlschnurartigen Zellketten haarförmig aus und gehen in die Bindegewebsinterstitien über. Zwischen den Schläuchen ist ein bindegewebiges Stroma sichtbar.

2) Drüsenschlauchähnliche Stränge mit deutlichem Lumen oder auch soliden Formationen, die sich von den epithelialen Adenomen oder Adenokarzinomen schwer unterscheiden lassen, deren Ursprung jedoch von den Endothelien mit größter Wahrscheinlichkeit abgeleitet werden muß; die Endothelwucherung ist mehrschichtig und polymorph; gegenüberliegende Flächen verwachsen brückenförmig; papilläre niedrige Hervorragungen sind wiederholt angetroffen worden.

3) Den sarkomatösen Typus mit leichter Andeutung eines alveolären Reliefs. Die meist rundlichen oder polyedrischen Zellkörper bilden dicht gedrängte große Haufen. Alle drei Typen sollen sich häufig in ein und derselben Geschwulst vereinigen,

doch herrsche gewöhnlich der eine Typus vor. Hyaline und myxomatöse Stromaumwandlungen seien auch hier nicht selten. Doch bemerkt er selbst die Uebergänge zwischen Endothelion und Sarkom seien „sehr flüssig".

Aschoff sagt kurz und bündig: Endotheliome und Peritheliome (sc. des Eierstocks) sind beschrieben, aber meist wohl als Carcinome zu deuten.

Wolff, Meyer, Burckhardt betonen die Planlosigkeit, welche bei Stellung der Endotheliomdiagnose herrscht.

Polano entlarvte eine Reihe von angeblichen Endotheliomen als Carcinome.

Mönckeberg machte ebenfalls darauf aufmerksam, daß viele als Endotheliom beschriebene Tumoren nichts anderes seien, als sekundäre Eierstockskrebse, Fibrome, Fibrosarkome.

Die extravasculären Hämangioendotheliome, die Peritheliome anlangend, ist zunächst zu bemerken, daß nach Polanos Untersuchungen Perithelien im Ovarium nicht vorkommen. Es liegt kein Grund vor, die als Peritheliome beschriebenen Tumoren (Amann, Pollak, Mirabeau, Kruckenberg, Gebhard, Rosthorn, Lehmann, Kroemer, Franqué, Barret) von den Sarkomen loszureißen, da aus all den Beschreibungen keine histogenetischen Besonderheiten hervorgehen. Es handelt sich wohl ausnahmslos um perivasculäre Sarkome.

Was nun die in der Literatur beschriebenen Endotheliome betrifft (Hämangioendotheliome kommen nicht ernstlich in Betracht; Lymphangiome wurden u. a. beschrieben von Leopold, Marchand, Flaischlen, Pomorski, Velits, Amann, Krüche, Voigt, Pick, Kraus, Eymer, Kullo, Illner, Ligabue, Carl Redlich, Neu, Heinricius), so ist zu bemerken, daß nur bei sehr wenigen Fällen das von Meyer auf Grund der Borst'schen Erklärung mit Recht postulierte angiomatöse Wuchern als Ausdruck der angioblastischen Geschwulstgenese tatsächlich klar zutage trat. Das mir zur Verfügung stehende reiche Material enthält zahlreiche Fälle, die gewiß von anderer Seite als Endotheliome gedeutet würden. Vordringen von Sarkomzellen innerhalb von Lymphgefäßen bedingt schmalspurige perlschnurartige Zellbänder und pseudoalveoläre Nester. Daß die Endothelien hierbei durch die Tumorzellen zerstört werden, steht fest, doch wird diese Erscheinung vielfach mißdeutet und zu histogenetischen Deduktionen benützt, zu denen sie nicht taugt. Anderseits sieht man drüsige Ovarialcarcinome manchmal mit einschichtigem atypischen Wandbelag, wodurch auch wieder Endotheliome vorgetäuscht werden. Auch Carcinome können schmalspurig innerhalb von Lymphgefäßen vordringen und zur Täuschung Anlaß geben. Ich muß gestehen, daß ich mich bisher bei keinem einzigen Ovarialtumor berechtigt gefühlt habe, die Endotheliom-

diagnose mit vollkommener Sicherheit zu stellen. Es ergab sich bei genauer Untersuchung stets die carcinomatöse oder sarcomatöse Qualität des Tumors. Aus der Zellform, insbebesondere aus symplasmatischen Bildungen ist die Endotheliomdiagnose keineswegs abzuleiten; ebenso sind netz-, sichel-, palisadenartige Anordnungen der Zellen weder für endo- noch für peritheliale Genese zu verwerten. Alles in allem — die Frage der Ovarialendotheliome bedarf einer gründlichen Revision, da hier vieles unter falscher Bezeichnung in der Literatur zirkuliert.

Auch Ribbert gibt in seiner Geschwulstlehre seinen Zweifeln über die Diagnose des Endo- und Peritheliomes Ausdruck Am Schlusse seines Kapitels über die Endotheliome kommt er zu folgenden Schlußsätzen: „Es ist noch in keinem Falle bewiesen worden, daß einer der „Endotheliome" genannten Tumoren wirklich vom Endothel abstammt. In der weitaus größten Zahl handelt es sich um epitheliale Geschwülste (Adenome, verwandte Tumoren, Carcinome). In allen anderen ist die Diagnose mindestens zweifelhaft und deshalb wertlos. Es gibt nur solche Endotheliome, die sich aus gefäßähnlichen Gebilden aufbauen, also gewöhnliche und maligne Angiome."

Ebenso ablehnend ist sein Urteil über die Peritheliome. „Wir dürfen also über die epithelial angeordneten Peritheliome sagen, erstens, daß Perithelien nur an wenigen Stellen, also keineswegs überall da, wo man Perithelien beschrieben hat, vorkommen, zweitens, daß für das Hervorgehen der Tumoren als Perithelien auch sonst kein Beweis vorliegt, drittens, daß die Form und Anordnung der Zellen durchaus gegen die Annahme spricht, daß sie von den bindegewebigen Perithelien abstammen könnten.

Daß der Bau dieser Tumoren nichts über die Abstammung aussagt, betonen auch Bayon (Brit. med. Journ. 1907) und Roussy und Amenille, wenn sie sagen, das Peritheliom sei lediglich eine morphologische, keine genetische Bezeichnung.

Die Existenz epithelial angeordneter „Peritheliome" dürfen wir also ablehnen.

Man sollte auch nicht, wie es Mönckeberg (Lubarsch-Ostertag Jahrg. X) wollte, den Namen für diese Tumoren aus Zweckmäßigkeitsgründen beibehalten. Denn was gewinnt man damit? Man wird doch immer wieder versucht, an die Ableitung vom Perithel zu denken und das führt lediglich zur Unklarheit. Kann man sich im einzelnen Falle nicht entschließen, den epithelialen Charakter anzunehmen, so lasse man die Frage nach der Art der Zellen offen und spreche von Tumoren mit perivasculärer Zellanordnung. Das gibt immer neuen Anstoß zu weiterer Forschung, während eine falsche Namengebung in Sicherheit wiegt.

Wenn man nun aber, wie wir oben sagten, die Möglichkeit einer geschwulstmäßigen Wucherung der Perithelien nicht überhaupt von vorneherein in Abrede stellen kann und will, so darf man die so entstandenen Tumoren nur als Sarkome bezeichnen. Sie würden keine epitheliale Anordnung haben, die Zellen würden entweder als rundliche oder polymorphe oder spindelige Elemente locker neben einander liegen oder auch durch Zwischensubstanz zusammengehalten werden. Aber es sind bisher keine Tumoren nachgewiesen worden, die diesen Voraussetzungen entsprächen und von Perithelien mit Sicherheit abzuleiten wären. Man kann sie nur theoretisch annehmen. Der Name Peritheliom ist also auch hier unsicher. Man wird am besten von perivasculären Sarkomen sprechen, wie es z. B. Borst, von Hansemann, Hart, getan haben. Diese Bezeichnung würde vor allem da anzuwenden sein, wo es in der Norm Perithelien nicht gibt, und wo die Tumorzellen sarkomähnlich angeordnet und um Gefäße hüllenartig gelagert sind. Wo es aber Perithelien gibt, da dürfte man die Tumorzellen von ihnen ableiten, aber natürlich nur unter der Bedingung, daß man den Nachweis erbringen kann, was in fertigen Tumoren nicht mehr möglich ist. Auch hier würde die Benennung perivasculäres Sarkom (statt „peritheliales Sarkom") objektiver sein."

Von besonderer Wichtigkeit für die Beurteilung der sog. Ovarialendotheliome ist aber die Heranziehung der Befunde bei metastatischen Ovarialcarcinomen, worauf Amann in seinen späteren Arbeiten besonders hingewiesen hat. Die außerordentlichen Aehnlichkeiten der histologischen Befunde kommen dadurch zustande, daß die epithelialen Elemente der metastatischen Ovarialtumoren einem sehr raschen Zerfall unterliegen und daß sich die neoplastischen Epithelien in der direkten Umgebung der Blutgefäße noch lange erhalten, während sie in etwas weiterer Entfernung vollkommen zu Grunde gehen und an diesen Stellen dann nur das dünnfaserige Maschenwerk der Bindegewebszüge übrig bleibt. Auf den Schnitten findet man dann den Querschnitt der Gefäße und direkt an der Gefäßwand anschließend, das Gefäß wie einen Mantel umgebend, die Ansammlung der neoplastischen Epithelien, die dann nach allen Seiten hin strahlenförmig in das Gewebe vorgeschoben erscheinen.

Es liegt auf der Hand, daß derartige Bilder von metastatischen Ovarialcarcinomen bei primärem Magen-, Darm- oder anderem Carcinom, ganz den Eindruck eines perivasculären Endothelioms machen; wohl manche Fälle von Endotheliomen der Literatur, in denen kein genauerer Befund bezüglich Magen, Darm usw. erhoben worden ist, dürften als metastatische Ovarialtumoren aufzufassen sein.

Ich wende mich nun zu meinen eigenen Ergebnissen. Der mir zur Veröffentlichung überlassene Fall hat folgende Krankengeschichte:

Frau Anna W., 50 Jahre alt.

Ihr Vater ist angeblich gesund, die Mutter ist an Altersschwäche gestorben. Die Geschwister sind gesund.

Als Kind hat sie Masern und Diphtherie gehabt. Vor 6 Jahren hat sie wegen Gebärmuttersenkung ein Pessar erhalten.

Von 4 Geburten, die sie durchgemacht hat, leben 3 Kinder, 1 ist gestorben. Das Wochenbett hat gewöhnlich 3 Wochen gedauert. Beim 1. Kinde hat ein Dammriß stattgefunden. Fehlgeburten hat sie keine gehabt.

Die Menstruation begann mit 17 Jahren, war immer regelmäßig alle $3^1/_2$ Wochen. Sie trat stets stark auf unter heftigen Krämpfen und dauerte gewöhnlich 8 Tage. Die letzte Menstruation war vor 6 Monaten.

Patientin kam in die Klinik und machte folgende Angaben über ihre jetzige Erkrankung:

Nachdem vor $^1/_2$ Jahre zum letzten Male die Menstruation eingetroffen war, bemerkte sie vor 14 Tagen plötzlich leichte Blutung. Das Pessar trug sie angeblich ohne ihr Wissen. Es wurde vor 2 Tagen von dem Arzte, in dessen Behandlung Patientin steht, entfernt. Seit 14 Tagen habe sie gelblichen Ausfluß und heftige Kreuzschmerzen. Außerdem habe sie häufigen Harndrang und sei in den letzten 10 Tagen sehr stark abgemagert.

Status: Frau in mäßig kräftigem Ernährungszustand. Die Schilddrüse ist nicht vergrößert.

Die Untersuchung der Lungen gibt sonoren Schall, überall Vesiculäratmen.

Das Herz weist keine Verbreiterung auf. Systolisches Geräusch über der Mitralklappe und Erbschen Punkt.

Keine Oedeme, keine Varicen.

Die Brüste sind gut entwickelt, kein Colostrum.

Der Leib ist ziemlich schlaff und zeigt alte Striae.

Vulva geschlossen, Damm zeigt Narbe eines alten Dammrißes I. Grades.

Vagina ist weit, feucht und faltig.

Die Portio steht in der Interspinallinie, die Cervix ist etwas aufgetrieben. Die Gegend des Muttermundes ist etwas bröcklig, leicht blutend.

Der Uterus ist geringgradig vergrößert, gut beweglich, nicht druckempfindlich und von normaler Continenz.

Die Adnexe sind beiderseits frei.

Das Parametrium ist rechts ganz geringgradig streifenförmig infiltriert.

Die Diagnose wurde auf beginnendes Portiocarcinom gestellt und die vaginale Totalexstirpation des Uterus mit beiden Adnexen vorgenommen.

Der makroskopische Befund (s. Fig. 1) ergab in der Hinterwand des Corpus uteri ein kleines intramurales Myom, gegenüber in der Vorderwand ein noch kleineres submuköses Knötchen. Die Mukosa an der Hinterwand des Corpus ist beetartig geschwellt. Am Orificium externum eine kleine carcinomverdächtige Wucherung. Die Tuben sind geschlängelt. In dem einen Ovar ein größeres Gebilde, das, einem in starker Rückbildung begriffenen Corpus luteum nicht unähnlich, einem malignen Tumor zu entsprechen scheint. Beide Ovarien, besonders das ohne den Tumor stark hyperämisch, ebenso die Tuben. In der Wand der einen Tube 2 gelbliche Knötchen, zusammen von der Größe einer Erbse.

Die mikroskopische Untersuchung (s. Figur 2) ergab nun folgendes:

1. Schnitt durch den Tumor.

Der sich schon makroskopisch scharf abgrenzende kuglige Tumor im Ovarium zeigt bei schwacher Vergrößerung, besonders in den Randpartieen ein Convolut von große Gefäße enthaltenden Bindegewebsbalken, welche an der Außenseite mit Massen neoplastischer Zellen umschlossen sind, die dann strang- und zeilenförmig, aber ohne besonders scharfe Abgrenzung gegen das Bindegewebe, Fortsätze aussenden. Man gewinnt den Eindruck, daß die Auskleidungen der Lymphräume, besonders der perivasculären, den Ausgangspunkt der Neubildung darstellen. An vielen Stellen ist die direkte Umgebung mittelgroßer Gefäße wie von einem Mantel neoplastischer Zellen umschlossen. Auch sind mehrfach Bezirke vorhanden, in denen etwas schärfer gegen das Bindegewebe abgegrenzte Strangbildungen netzartig wie beim Carcinom angeordnet sind, doch fällt dabei auf, daß in den Zellsträngen selbst reichlich Gefäßlumina vorhanden sind.

Am Rande des Tumorknotens z. T. direkt die Wand desselben darstellend, sind mehrere Corpora albicantia zu erkennen. Bei starker Vergrößerung tritt die innige Beziehung der neoplastischen Zellen zu den Gefäßwandelementen deutlich in die Erscheinung. Auch erscheinen die Auskleidungen der Lymphspalten in die mehrschichtigen Zellstränge überzugehen. Die Form der Zellen ist eine sehr unregelmäßige, polygonale z. T. spindelige. Die Kerne sind im Verhältnis zum Zellleib groß. An mehreren Stellen finden sich mitotische Kernstrukturen allerdings mit starker Verklumpung der Chromosomen. Der Tumor macht bei schwacher Vergrößerung den

typischen Eindruck einer organoiden Geschwulst; netzartig verbundene, wie ein Saftspaltensystem aussehende dunkle Zellkomplexe von teilweise komplexarem, teilweise feiner netzartigem Aussehen. Die zweite Komponente wird dargestellt durch außerordentlich reichlich den Tumor durchziehende Blut- und Lymphgefäße in verschiedener Ausbildung.

Die Abgrenzung gegen die Umgebung ist fast überall eine scharfe.

Bei starker Vergrößerung zeigen die dunklen Zellkomplexe teilweise schlauchförmige epitheliale Anordnungen. An anderen Stellen dagegen unregelmäßigen Charakter von Sarcomzellen. Zwischen beiden Formen sind alle Uebergänge zu konstatieren.

Die epithelialen Elemente zeigen auch nirgends funktionelle Differenzierung (Schleimbildung etc.)

2. Der Schnitt durch das Ovarium der anderen Seite zeigt hochgradige venöse Hyperämie mit reichlichen Haemorrhagien.

3. Die Portio zeigt Erosionen ohne jede Malignität.

4. Das Endometrium ist ohne jedes Zeichen von Malignität, mit Verbreiterung des Interstitiums und stellenweiser gutartiger Tiefenwucherung der Drüsen.

An der Hand meines Falles möchte ich mich der Meinung der Autoren anschließen, die das Endothelium als eigene Spezies unter den Neubildungen ansprechen. Abweichend von allen anderen Arten der Geschwülste haben wir hier Zellenkomplexe in schlauchförmig epithelialer Anordnung.

Wir können ferner bei unserem Falle annehmen, daß die monatlichen Blutungen der Frau in der Zeit der Geschwulstentstehung ausblieben. Nach halbjähriger Blutungspause trat nach Angabe der Frau wieder eine Blutung ein. Die klinische äußere und innere Untersuchung ließ auf ein Portiocarcinom schließen und gab die Indikation zur Totalexstirpation. Der mikroskopische Befund ergab das erwähnte eigentümliche Bild des einen Ovars. Die Neubildung war eine selbständige Geschwulst ohne jede nachweisbare Metastasierung an irgend einer Stelle des ganzen Geschlechtsapparates und sämtlicher Organe (exakte Nachuntersuchung). Es war selbstredend auch die Möglichkeit zu erwägen, ob der Tumor im Ovar seinerseits keine Primärgeschwulst darstelle, sondern nur die Metastase eines primären Magencarcinoms sei. Gerade sein histologisches Bild durfte auf Grund der Amannschen Studien hierfür sprechen. Sowohl der absolut negative Befund der Nachuntersuchung als auch das nach der Operation wesentlich gehobene Allgemeinbefinden der Patientin, zwingen uns, den Ovarialtumor als primär anzusehen.

In unserem Falle war als Begleiterscheinung das andere Ovar insofern verändert, als sich dort starke Injizierung der Gefäße und Hyperämie des ganzen Ovars und der Tube zeigte.

Zwei Möglichkeiten kämen hier in Betracht:

1. Handelt es sich hier um eine passive Stauung hervorgerufen durch die Geschwulst selbst, also um rein mechanische Wirkung der Neubildung?
2. Haben wir es hier mit pathologischen Hyperämieen zu tun, die mit der Genese des Endothelioms in Zusammenhang stehen, vielleicht eine Vorstufe der Geschwulstbildung darstellen?

Wenn wir auch in dem mikroskopischen Befunde dieser tumorfreien Seite außer der venösen Stauung und den starken Haemorrhagieen keine weiteren pathologischen Veränderungen gefunden haben, so können wir doch nicht annehmen, daß dies rein mechanische Veränderungen und nur die Folge einer Stauungshyperaemie sind, da hierfür der Tumor als solcher viel zu klein ist.

Bei der Verwandtschaft der Endotheliome zu den Angiosarcomen und den engen Beziehungen des Endothelioms selbst zum Gefäßsystem ist es jedenfalls wichtig und erscheint bedeutungsvoll, daß wir auch auf der tumorfreien Seite in der sehr starken Hyperaemie des Ovars eine Irritation der Blutgefäße deutlich erkennen können.

Aus der Art des mikroskopischen Befundes müssen wir jedenfalls den Tumor unter Ablehnung der Diagnose Carcinom oder Sarcom durchaus als Endotheliom bezeichnen und ihn nach dem ganzen klinischen Bilde und Verlauf als primäres Endotheliom des Ovars, nicht als Sekundärtumor auffassen.

Ergänzend möchte ich noch die Frage offen lassen, ob man unseren Fall nicht auch in die Reihe jener Neubildungen mit perivasculärer Anordnung der Zellen einreihen darf, die von Amann an Hand früherer Fälle beobachtet und als Peritheliomaovarii bezeichnet wurden. Der mikroskopische Befund eines solchen Perithelioms, das eine sehr charakteristische Anordnung der Geschwulstzellen zeigt, hat ja gewisse Aehnlichkeit mit unserem Falle; die histologische Abbildung (s. Fig. 3) wurde mir von Prof. Amann gütigst zum Vergleiche überlassen.

Sicherlich ist der Nachweis, daß der Ausgangspunkt der Geschwulstbildung in die nächste Umgebung der Blutgefäße zu verlegen und die Tumorzellen vom sogenannten Perithel abzuleiten sind, sehr schwer zu führen; besonders eine Differenzierung gegen ein „Endothelioma lymphaticum perivasculare“ wird auf größte Hindernisse stoßen. Auch haben wir gehört, daß Polano und Ribbert das Vorkommen von Peritheliomen im Ovar gänz-

lich leugnen. Immerhin kann diese Frage keineswegs als abgeschlossen gelten, wir möchten vielmehr nach wie vor für so charakteristische Bilder, wie sie die beigegebene Abbildung zeigt, an der Bezeichnung „Peritheliom“ festhalten.

In unserem Falle dagegen ist eine peritheliale Anordnung doch weniger deutlich ausgeprägt und die Bezeichnung „Endotheliom“ eher am Platze.

Zum Schlusse bleibt mir noch die angenehme Pflicht, Herrn Professor Dr. J. A. Amann für die freundliche Ueberlassung des Materials meinen Dank auszusprechen; ebenso danke ich Herrn Assistenzarzt Dr. Bab für seine gütigst gewährte Unterstützung.

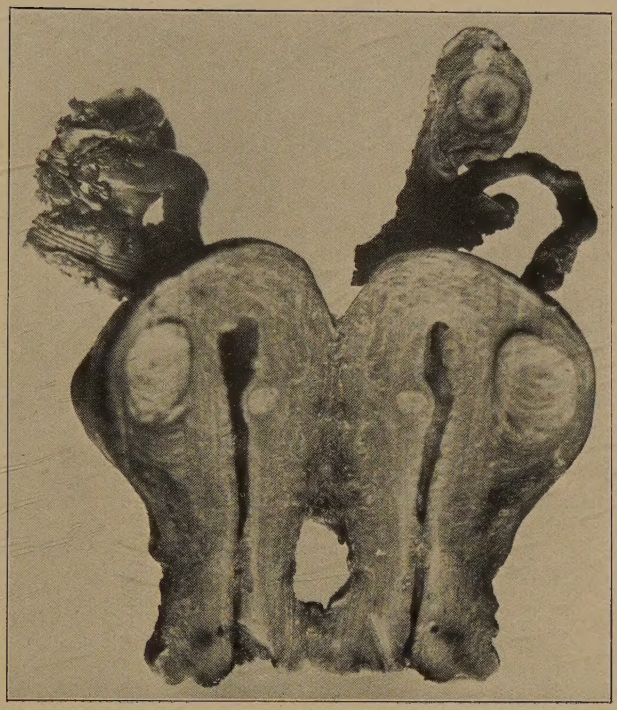

Fig. 1

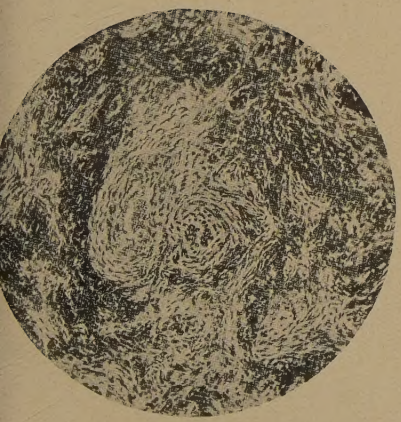

Fig. 2

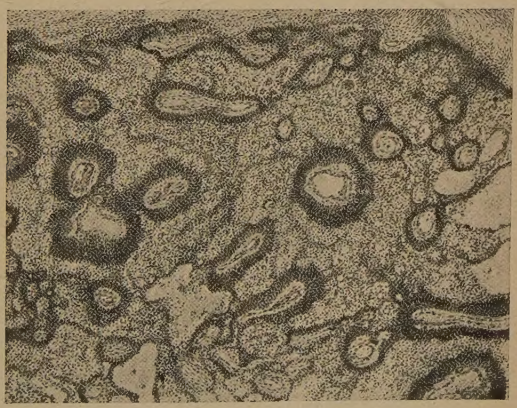

Fig. 3

Literatur-Uebersicht.

1. Amann, Ach. f. Gyn. Bd. 46. 1894.
2. Borst, Die Lehre von den Geschwülsten, Wiesbaden 1902.
3. Lipmann, Kurzgefaßtes Handbuch der gesamten Frauenheilkunde. Bd. II., eLipzig 1914.
4. Ribbert, Geschwulstlehre für Aerzte und Studierende, Bonn 1914.
5. J. Veit, Handbuch der Gynaekologie, Bd. IV. Wiesbaden 1908.
6. Olshausen, Die Krankheiten der Ovarien.
7. Archiv für Gynaekologie, Bd. 4, 41, 42, 89, 91.
8. Zentralblatt für Gynaekologie, Jahrg. 29, 30, 32, 33, 34.
9. Monatsschrift für Geburtshilfe und Gynaekologie, Bd. X, XX.

Lebenslauf.

Ich, Günther, Georg, Lothar Hoffmann, bin geboren am 12. Mai 1888 zu Breslau, Preuße, evangelischer Konfession, als Sohn des Pastors und Universitätsprofessors D. theol. Georg Hoffmann.

Nachdem ich am 7. September 1910 am Königlichen Gymnasium (Evangelische Fürstenschule) zu Pleß in Oberschlesien die Reifeprüfung bestanden hatte, widmete ich mich dem Studium der Medizin an den Universitäten zu Königsberg i. Pr., wo ich am 8. Mai 1913 das medizinische Vorexamen bestand, Freiburg i. Br., München und Leipzig. Seit Kriegsausbruch stehe ich beim Heere. Am 31. Januar 1917 bestand ich in München mein Staatsexamen und erhielt am 31. Januar 1917 meine Approbation als Arzt.